

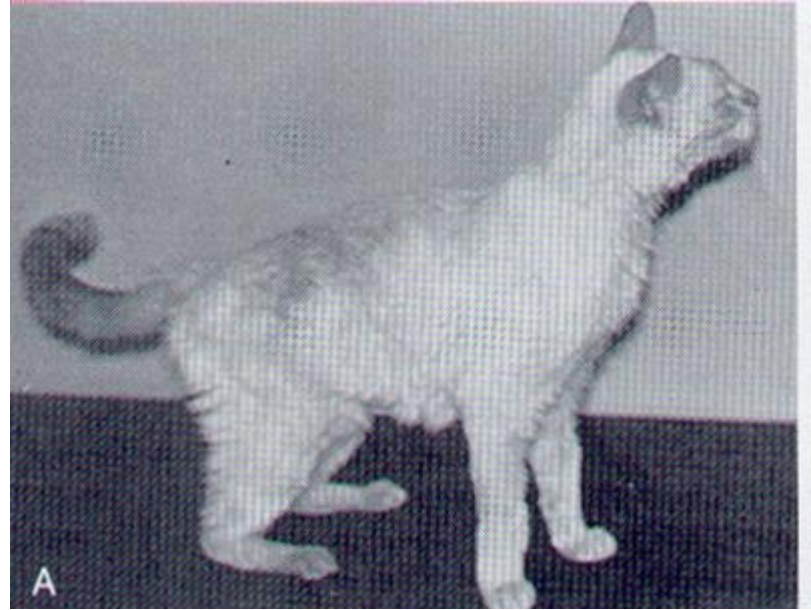
Diabetes Mellitus Felino

Descrição

- Amiloidose, pancreatite, obesidade
- Acomete normalmente felinos machos, castrados, de 9 a 11 anos

Quadro Clínico

- Polidipsia, poliúria, polifagia, perda de peso, início súbito de cegueira (catarata), hepatomegalia, postura plantígrada



Diabetes Mellitus Felino



Diagnóstico Laboratorial

- Sinais clínicos (PU / PD / PF / PP)
 - Hiperglicemia em jejum
 - Glicosúria
 - Hemoglobina glicosilada e Frutosamina
 - Com cetoacidose
 - Hiperglicemia e Cetonemia
 - Glicosúria e cetonúria
 - Desidratação
 - Azotemia
 - Hipocloremia
 - Hipocalemia
 - Hipofosfatemia
 - Hiponatremia
 - Odor cetônico na respiração
- * **Atenção:** só glicosúria pode ser lesão tubular, só hiperglicemia pode ser estresse*



Diabetes Mellitus Felino



Acompanhamento

- Remissão dos sinais clínicos
- Curva glicêmica
- Hemoglobina glicosilada (5 - 9 semanas)
- Frutosamina (1 - 3 semanas) 400mg/dl

